

# 胸部単純写真読影力 バッジテスト2019

## 読影力レベル (3級)



バッジは終了しましたので進呈できません。

キナシ大林病院 放射線科・画像診断科 児島完治

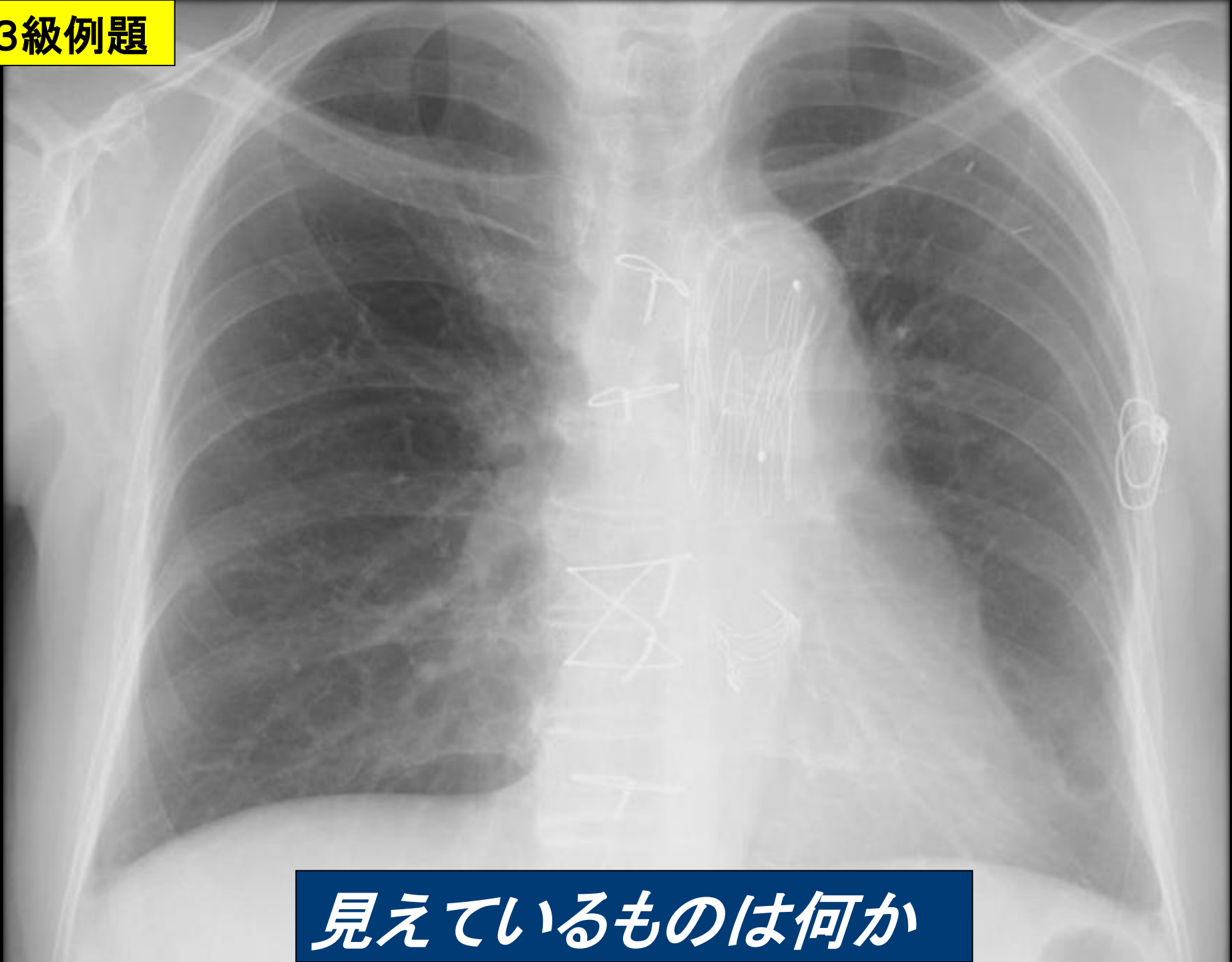
# 胸部単純写真100件読影レベル



## 3級：見えているものの診断

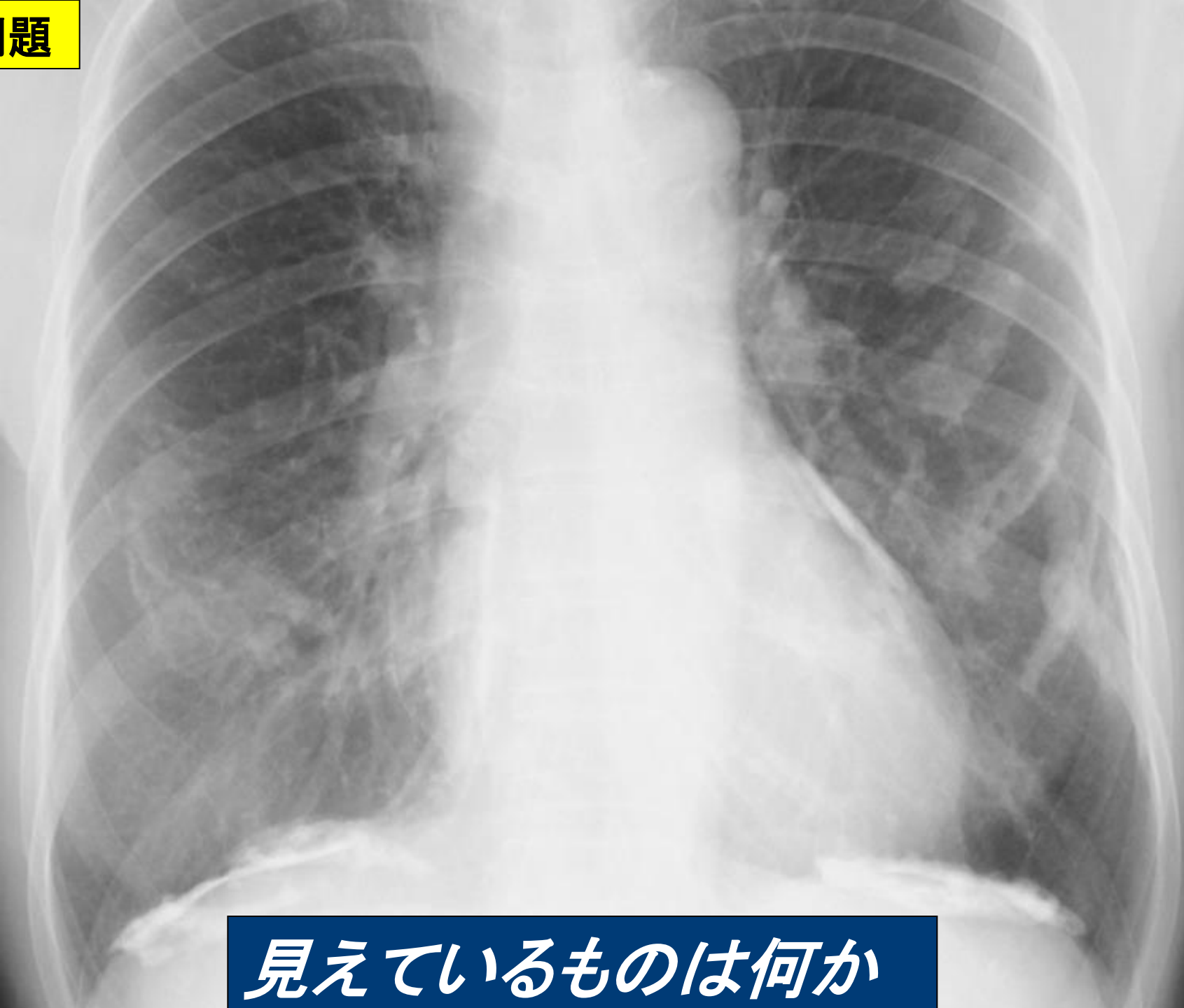- 探さなくても見えるものの理解
- 濃度の診断（脂肪・石灰化・金属）
- 解剖、正常変異の理解
- 医療器具の知識
- 比較写真で比較できる

3級例題



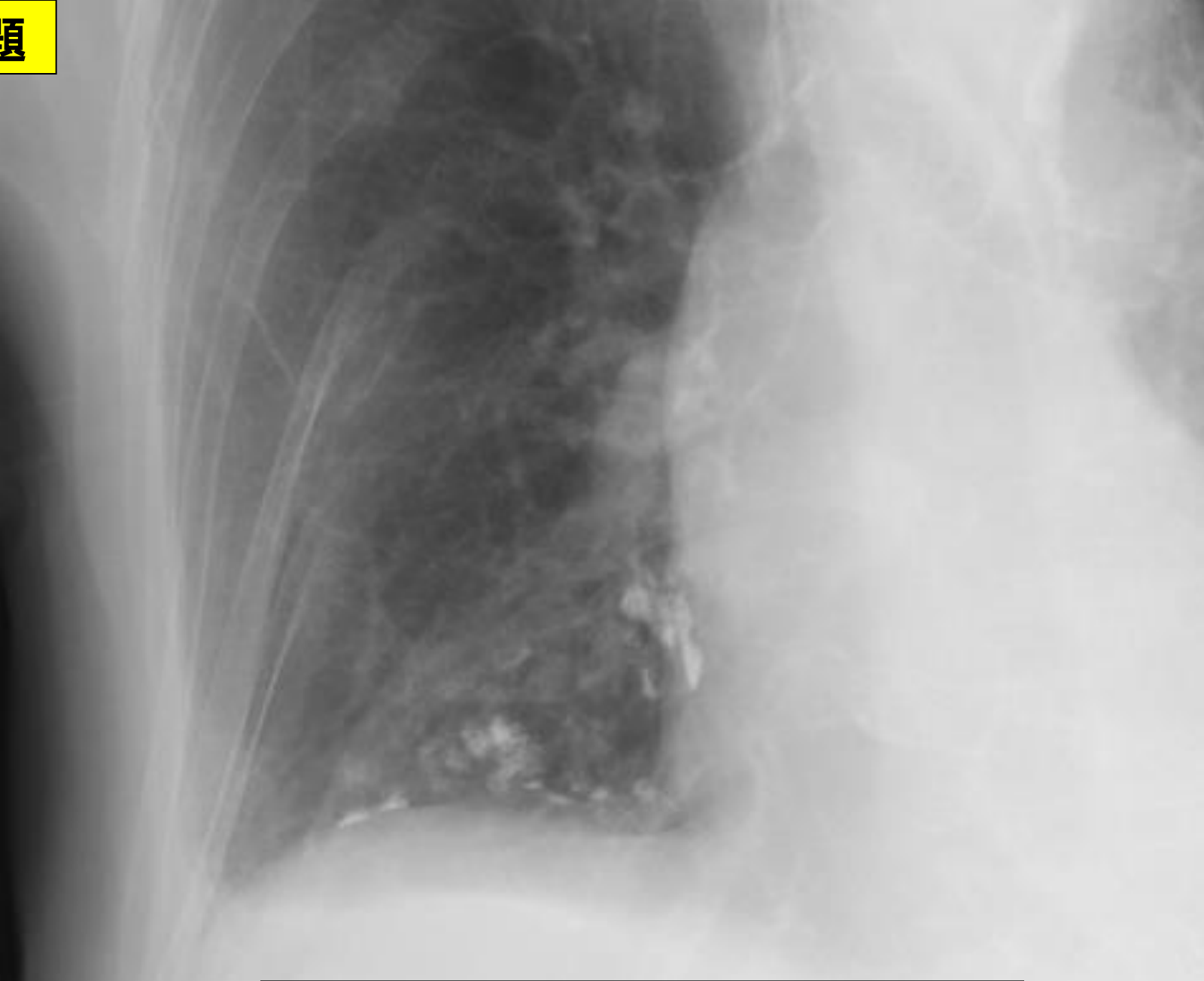見えているものは何か

3級例題



見えているものは何か

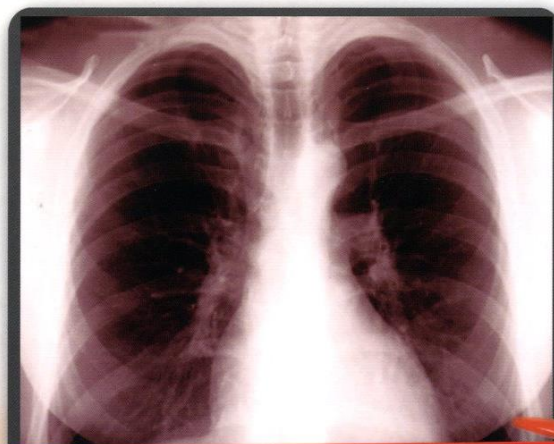
3級例題



見えているものは何か

# 胸部X線の 正常・異常画像を 見極める

編集／櫛橋民生  
(昭和大学横浜市北部病院放射線科)



日常診療で  
出合う  
境界症例アトラス

anomaly | normal variation | deformity

などの

正常範囲の画像読影に

もっと自信がつく!

羊土社  
YODOSHA

参考図書

2010.04.20発行



# バッジテストに挑戦 読影レベルをチェックしましょう



バッジは終了しましたので進呈できません。

**キナシ大林病院 放射線科・画像診断科 児島完治**

