

胸部単純写真読影力 バッジテスト2019

読影力レベル (2級)



バッジは終了しましたので進呈できません。

キナシ大林病院 放射線科・画像診断科 児島完治

300-600件読影レベル

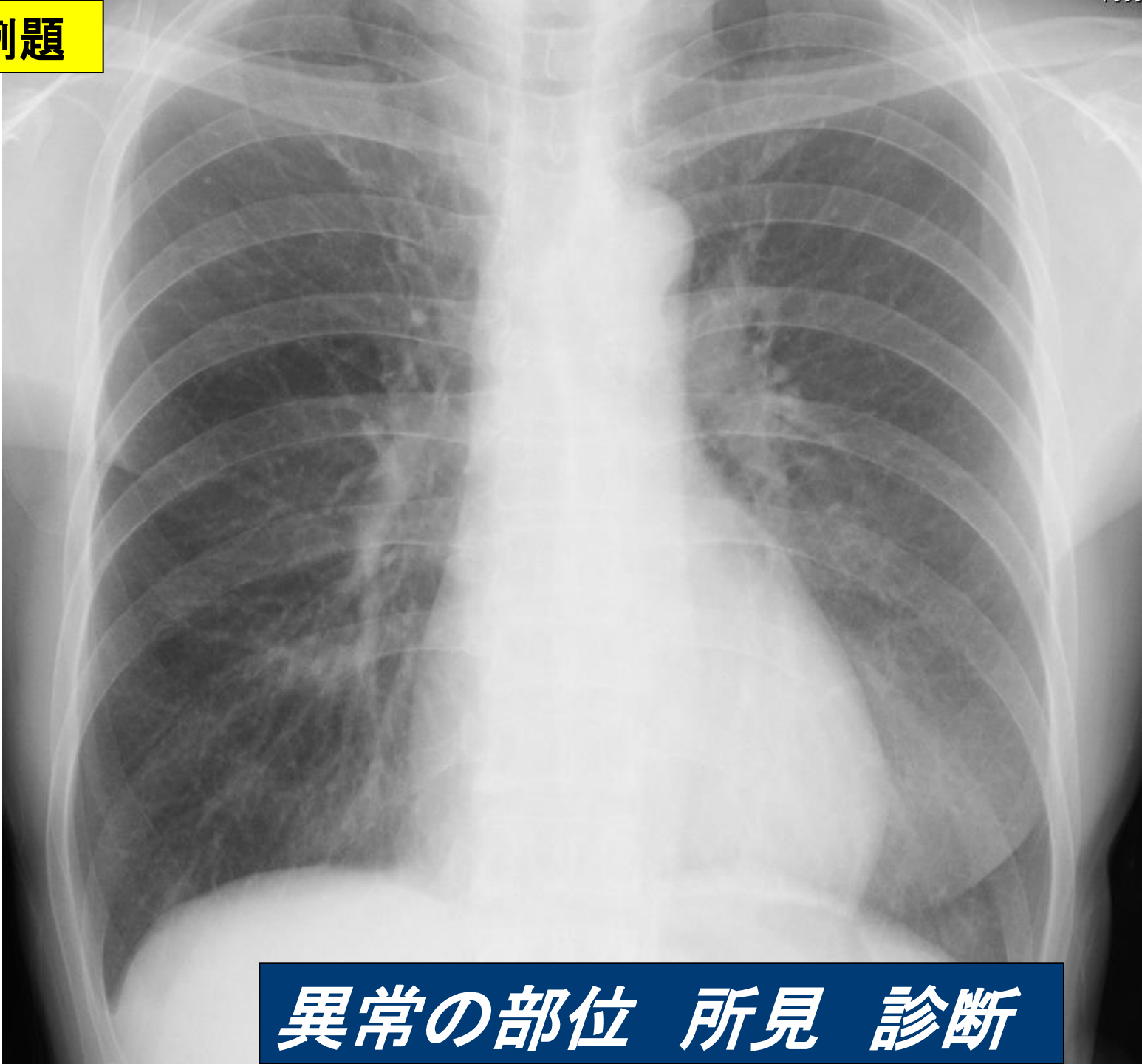


2級：標準 見えにくいものを探す その診断

- 探さないと発見できない
- 少し難しい正常変異、骨軟部の異常
- うっ血・肺気腫・間質影の典型例
- 検診・ドックの所見と診断
- 比較により軽微な違いがわかる

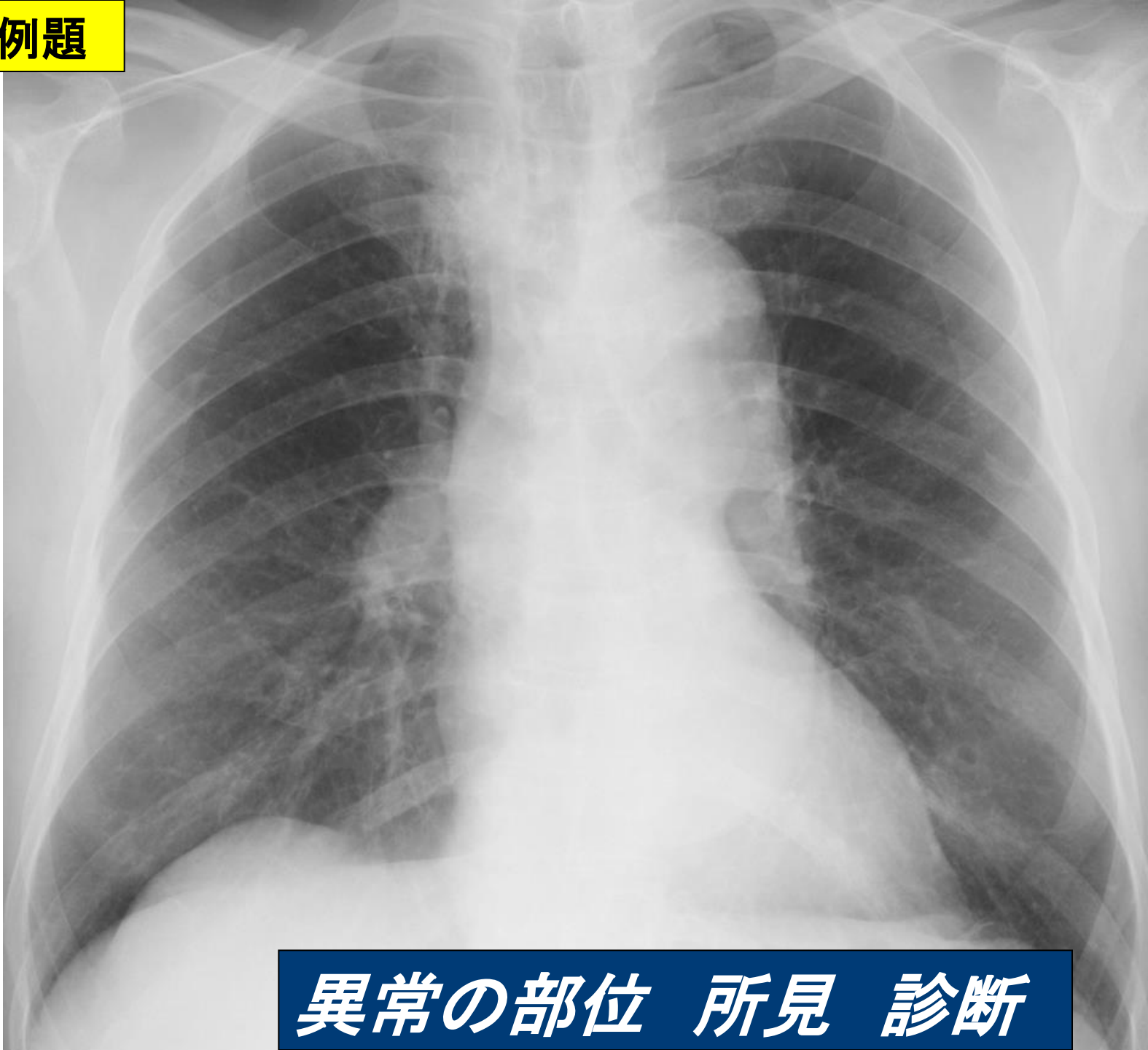


2級例題



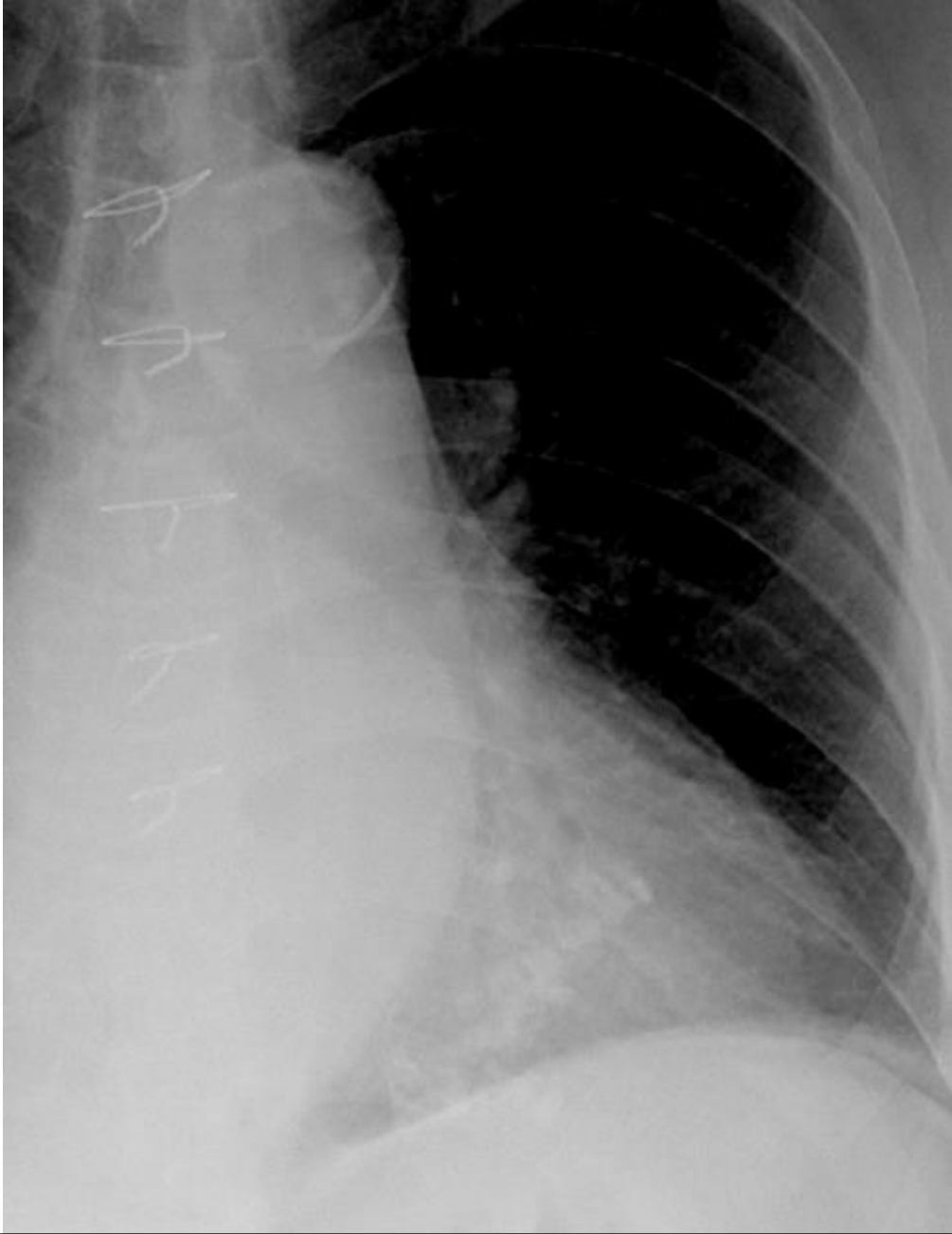
異常の部位 所見 診断

2級例題



異常の部位 所見 診断

2級例題



異常の部位 所見 診断

バッジテストに挑戦 読影レベルをチェックしましょう



バッジは終了しましたので進呈できません。

キナシ大林病院 放射線科・画像診断科 児島完治

