

胸部単純写真読影力 バッジテスト2019

読影力レベル (1級)



バッジは終了しましたので進呈できません。

キナシ大林病院 放射線科・画像診断科 児島完治

600件以上のXP読影とCT読影レベル

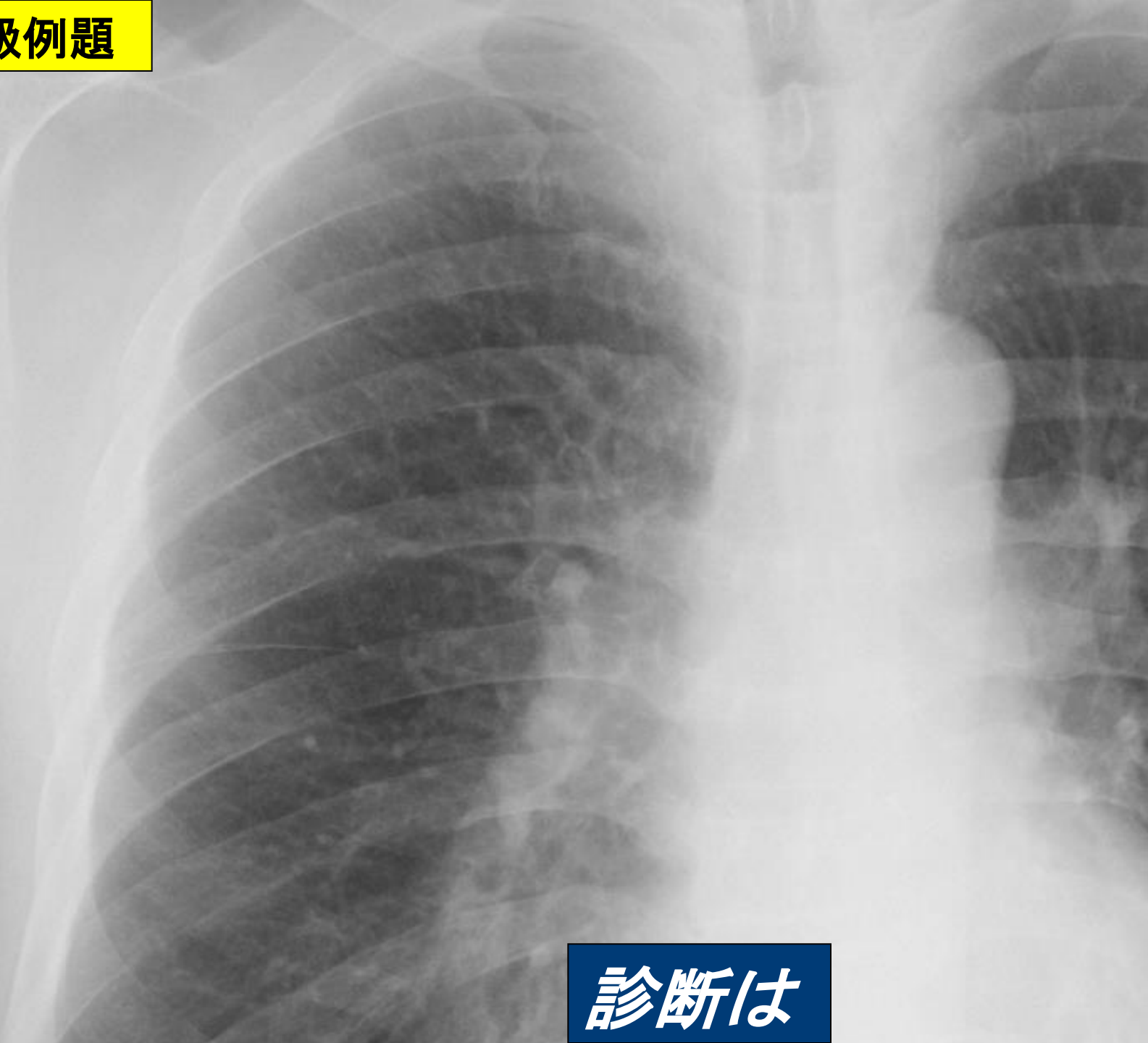


1級：Expertレベル

「胸部単純写真が読影できる」

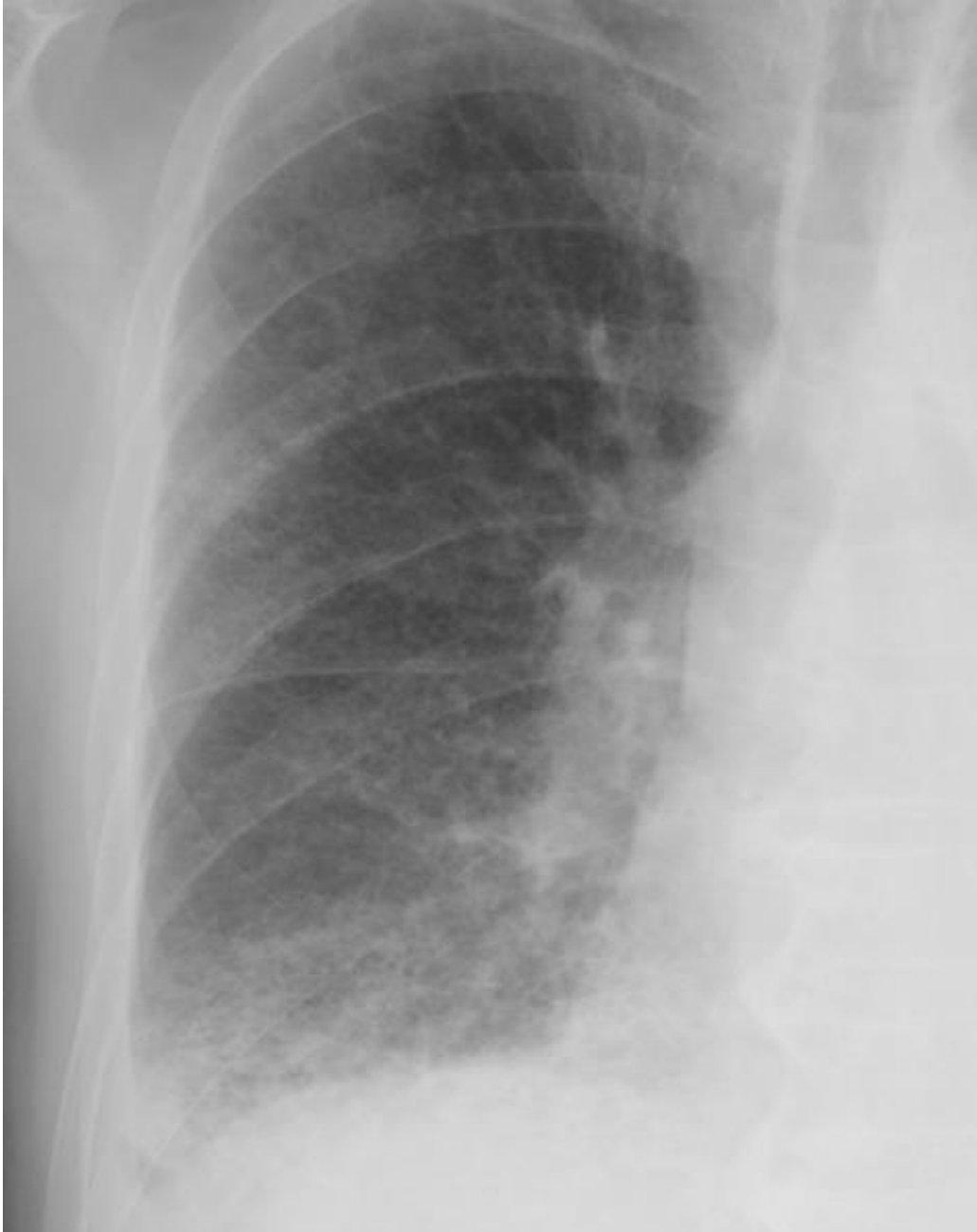- 発見困難な病変・鑑別診断
- 臨床的意義
- 間質性陰影 病期分類、CT所見
- 肺気腫 重症度分類、CT所見
- 肺うっ血 重症度
- 珍しい疾患の診断ができる

1級例題



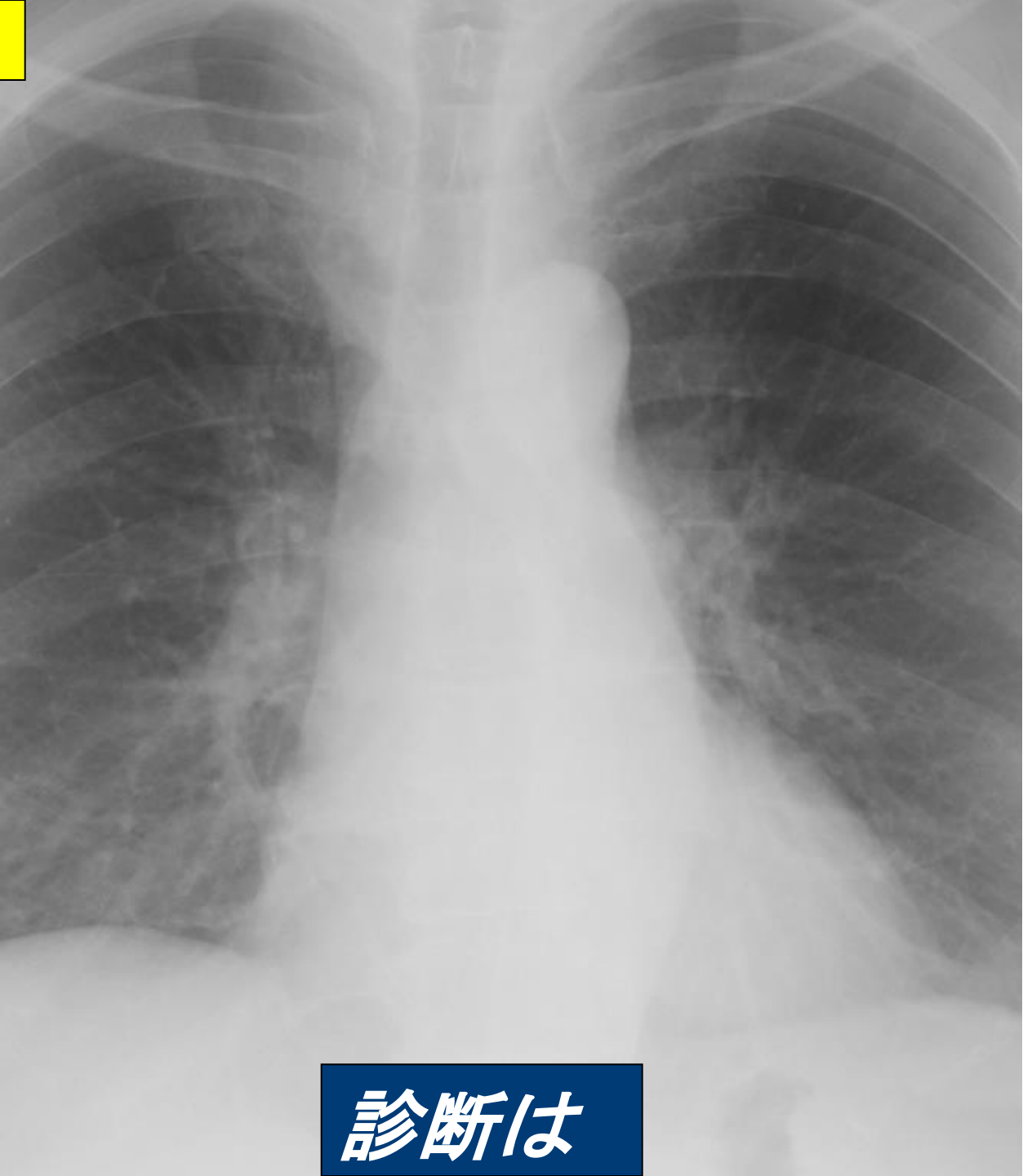
診断は

1級例題



陰影を記述し CT所見との対比を説明せよ

1級例題

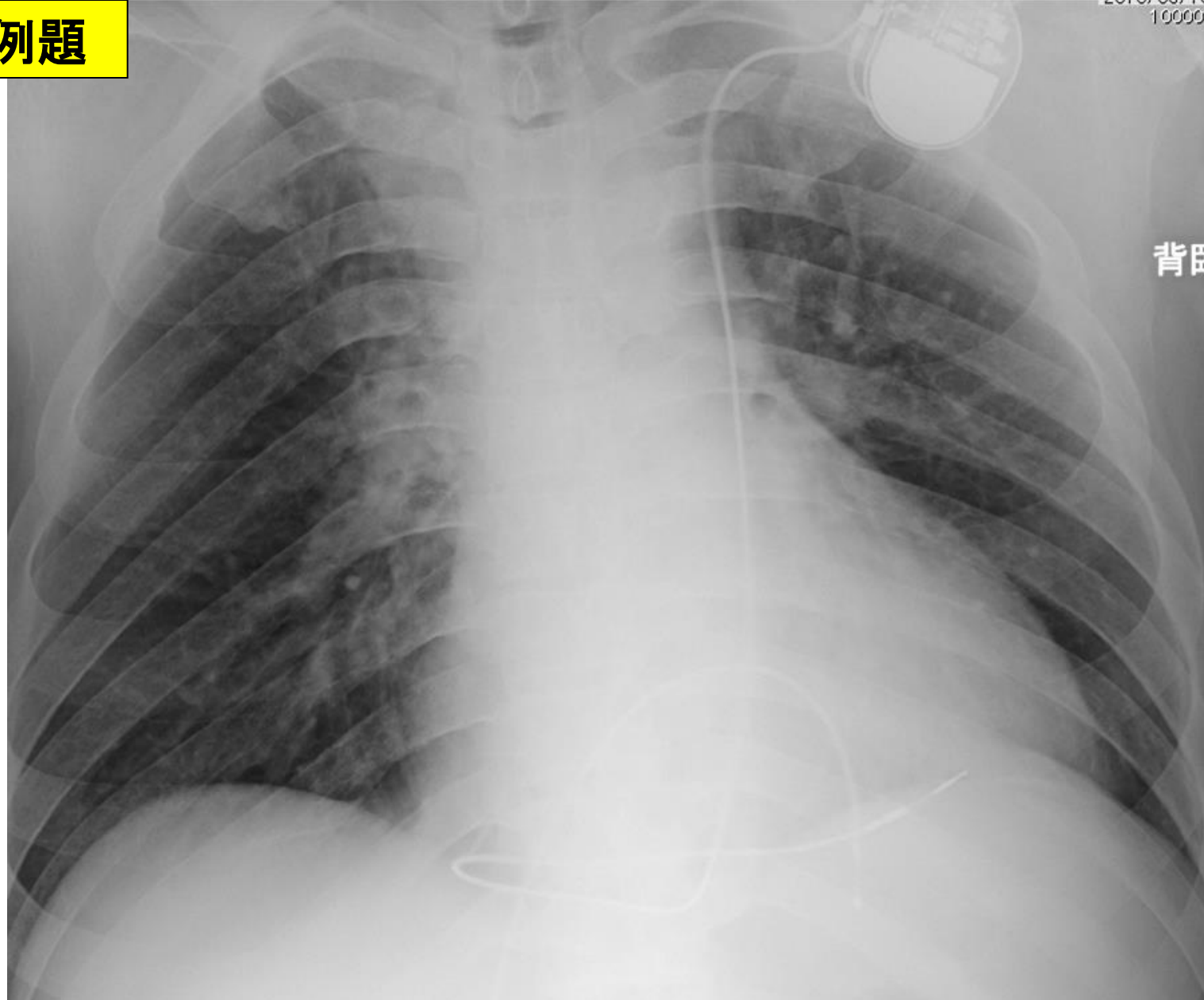


診断は

1級例題

2018.03.14
10000

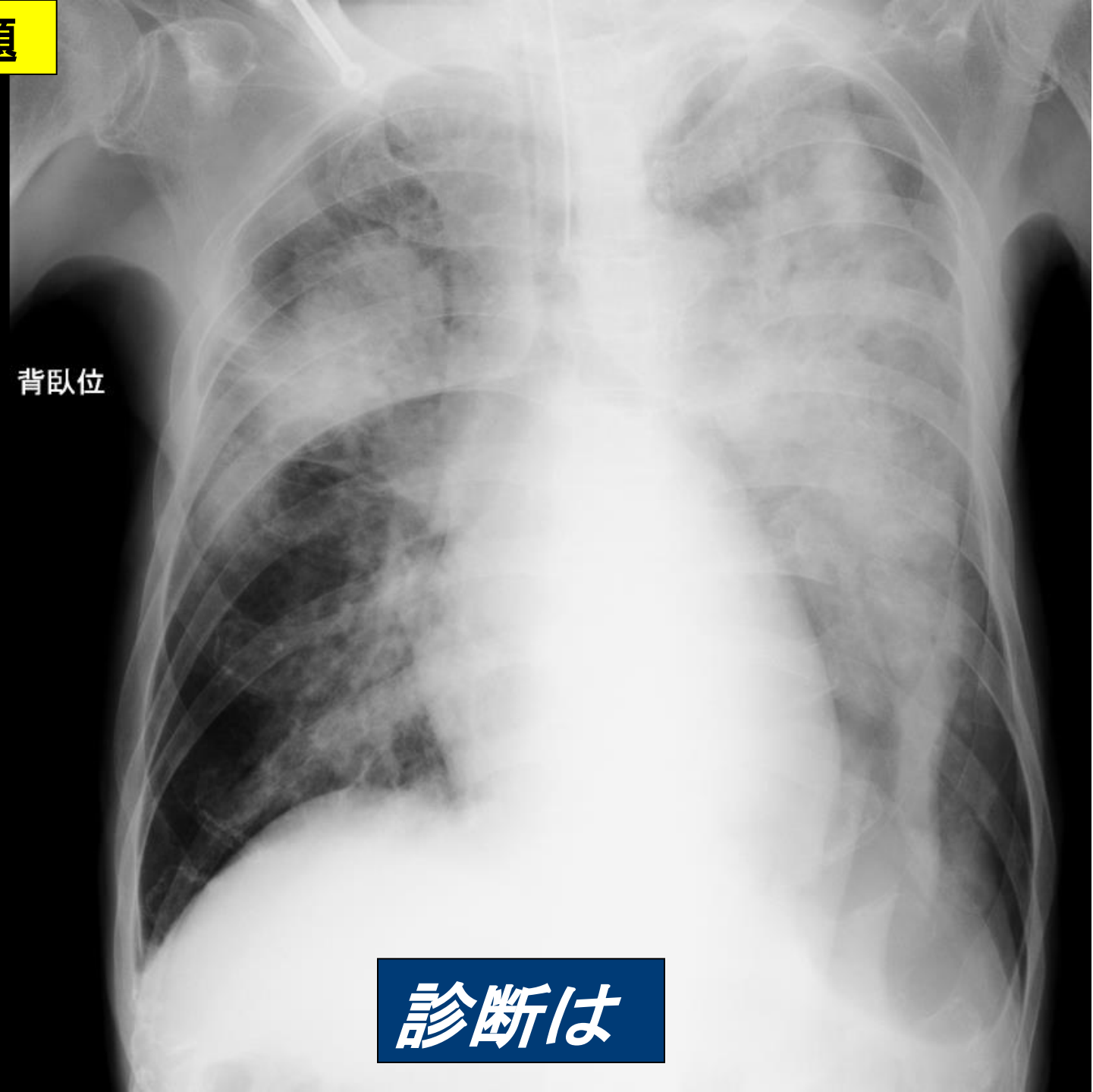
背臥



ペースメーカーのリードはどこにはまっているのか

1級例題

背臥位



診断は

バッジテストに挑戦 読影レベルをチェックしましょう



バッジは終了しましたので進呈できません。

キナシ大林病院 放射線科・画像診断科 児島完治

